Présentation Medix

Un peu de dermatologie de premier recours….

Caroline Barde

Vignette 1

Homme de 32 ans

Origine brésilienne, rentré du Brésil le jour de l’apparition du premier bouton après 3 semaines à la campagne

Métier: maçon

AP: opération du genou il y a 4 ans

AF: père nombreux abcès

Vignette 1

7 jours d’antibiothérapie co-amoxicilline à son retour du Brésil

Depuis, apparition d’autres lésions dans les plis inguinaux, sur les fesses et dans les aisselles, douloureuses

Actuellement sous Fucicort® et nettoyage Septivon®

Température: 37,4°C

Vignette 1

Vignette 1

Question:

A quoi pensez-vous?

Propositions diagnostiques?

Examens complémentaires?

Vignette 1

Diagnostics différentiels:

- infectieux: tuberculose, syphilis, HIV, furonculose, abcès avec toxine, bartonellose

- inflammatoire: maladie de Verneuil, sarcoïdose

- tumoral:lymphome B, métastases cutanées

Vignette 1

Frottis abcès axillaire:

MRSA ++ avec présence de Toxine Panton-Valentine

FSC N

Glycémie à jeûn et Hb glyquée N

CRP 8mg/L

HIV et VRDL neg

Vignette 1

Traitement p.os: clindamycine (Dalacin®) 300 mg 3x/j 1 semaine

Mupirocine (Bactroban®) nasale 2x/j 1 semaine

Hibiscrub® savon pour se laver

Contacter personnes vivant dans le même foyer pour décontamination

Contrôler que la décolonisation a été efficace par un frottis bactériologique après 1 mois

Vignette 1

Toxine Panton Valentine

Leucocidine Panton-Valentine est une toxine nécrosante, formée par différentes protéines à 2 composantes qui s'assemblent pour former des pores dans la membrane des macrophages menant à leur lyse

Produite par un staphylococque doré résistant à la méticilline ou non, d'origine communautaire

Essentiellement responsable d'infections cutanées, parfois de pneumonies nécrosantes

Transmission par contact peau à peau et manuportage

Lancet Infect Dis. 2013 Jan; 13(1): 43–54.

The role of the Panton-Valentine leucocidin toxin in staphylococcal disease: a systematic review and meta-analysis

Microbiol Mol Biol Rev. 2014 Jun; 78(2): 199–230.

The Bicomponent Pore-Forming Leucocidins of *Staphylococcus aureus*

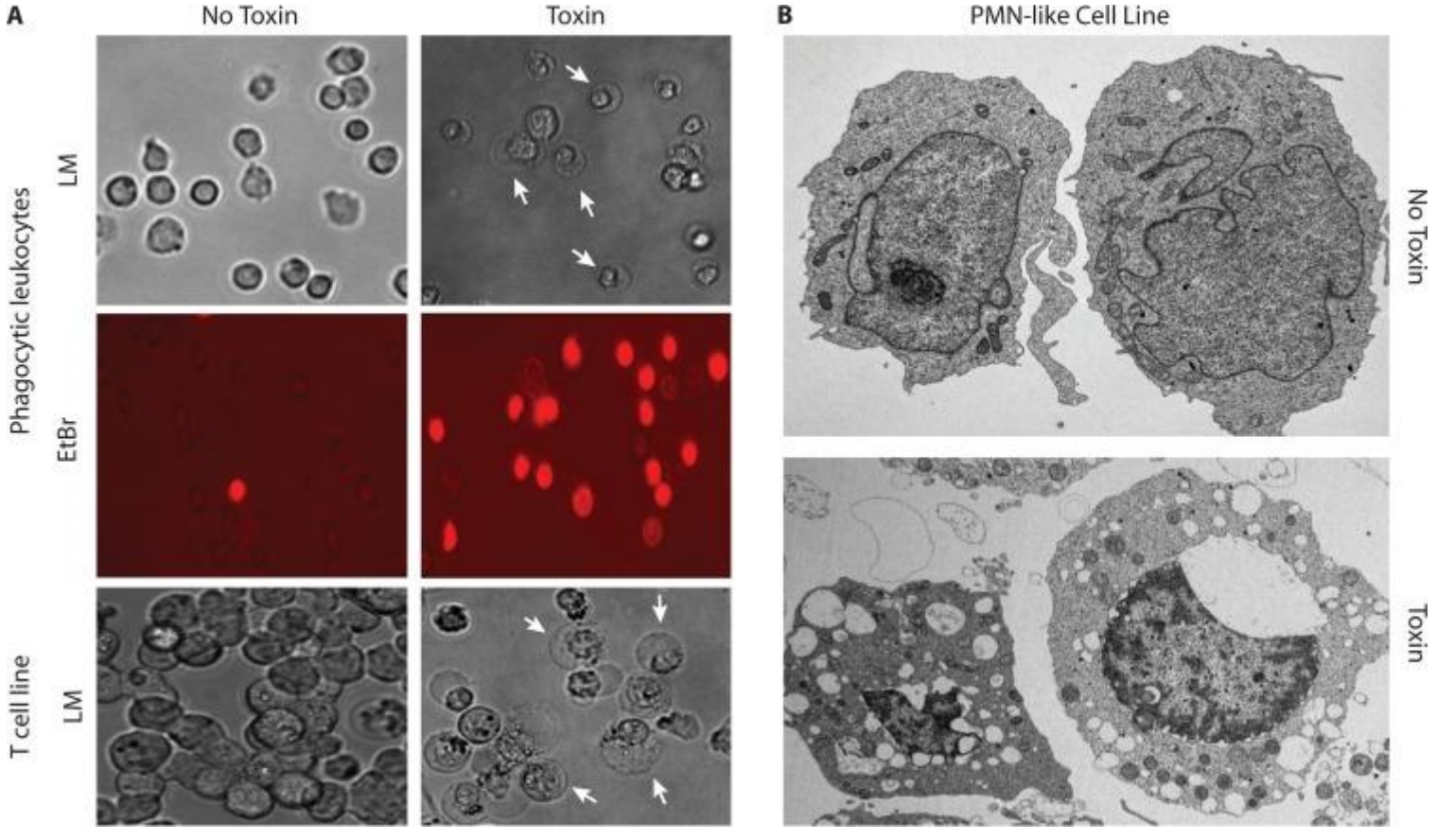

Y penser quand:

Abcès à répétition, d’évolution rapide ou ne répondant pas à une antibiothérapie de première intention

Facteurs de risque

Diabète

Insuffisance rénale

Déficit immunitaire congénital ou acquis

Obésité

Promiscuité

Traitement

Produits antiseptiques:

Chlorhexidine (Hibiscrub®) , dérivés iodés (Bétadine®), hypochlorite de sodium (Amukina®), hexamidine

Antiobiotiques topiques:

Acide fusidique (Fucidin ou Fusicutan®), mupirocine, érythromycine, clindamycine, néomycine

Traitement

Si le drainage spontané des abcès ne se fait pas, incision et drainage

Antibiothérapie orale si lésions disséminées, immunosuppression, diabète, localisation sur le visage, symptômes systémiques

Traitement

Les souches des MRSA communautaires en Suisse sont généralement sensibles au

Cotrimoxazole et la clindamycine

Mais ce qui prime c’est l’antibiogramme !

https://vigigerme.hug.ch/sites/vigigerme/files/documents/procedures/protocole_decolonisationsaureus.pdf

Hôpitaux Universitaires Genève

Direction médicale et qualité ; Direction des soins
Service prévention et contrôle de l'infection (PCI)
ProcédursVGActualisées\BMR\DecolonisationS.a\Procedure_ DecolonisationS.aureus

VIGIGERME

Procédure interdisciplinaire prévention et contrôle de l'infection

PROTOCOLE DE DECOLONISATION D'UN PATIENT PORTEUR DE *Staphylococcus aureus* sensible ou résistant à la méthicilline (respectivement MSSA ou MRSA)

Acteurs dans cette procédure : service prévention et contrôle de l'infection (PCI) ; service maladies infectieuses, laboratoire bactériologie ; pharmacie ; infirmiers(ères) responsables d'unité de soins, chef(fe)s de clinique d'unité
Concernés par la procédure : tous les services cliniques des HUG
Auteurs: Marie-Noëlle Chraïti, isc, service PCI
Responsable : Prof. S. Harbarth, médecin adjoint, service PCI
Approbation : Prof. P. Gasche Soccal, présidente, commission de l'infection ; Prof. D. Pittet, médecin responsable, service PCI ; Mme M-J. Roulin, direction des soins
Date de mise en application : septembre 2010 **dernière mise à jour :** novembre 2018

Pathogène	*Staphylococcus aureus* – sensible ou résistant à la méthicilline (MSSA ; MRSA)
	Colonisation connue du patient avec une souche de MSSA ou MRSA sensible aux produits de décolonisation, c'est-à-dire à la mupirocine (Bactroban®)

Décolonisation

Sur prescription médicale uniquement la décolonisation comprend au moins:

- La toilette 1 x par jour pendant sept jours, par douche de préférence, avec un savon antiseptique (cf. Tableau des antiseptiques : *http://pharmacie.hug-ge.ch/infomedic/utilismedic/tab_antiseptiques.pdf*)
- L'application nasale 2 x par jour de mupirocine (Bactroban® nasal) pendant sept jours
- Le changement 1 x par jour de la chemise (ou des vêtements) du patient, des draps, fourre de duvet et taies d'oreiller du lit, pendant sept jours.

Selon les sites de colonisation identifiés et la condition du patient la décolonisation peut-être complétée par

- Le rinçage bucco-pharyngé 2x par jour pendant sept jours avec une solution orale de chlorhexidine (Dentohexine garg. 0.2% 200 ml)
- L'administration vaginale 1x par jour pendant sept jours d'un ovule de povidone-iodée 20 mg (Bétadine® ovule)

  ! Bétadine® ovule est contre-indiqué chez la femme enceinte

https://www.hpci.ch/prevention/fiches-techniques/contenu/mrsa-modalit%C3%A9-du-traitement-de-d%C3%A9colonisation

TRAITEMENT DE DÉCOLONISATION TOPIQUE DU STAPHYLOCOQUE DORÉ

Traitement topique de 1er choix

1. **Mupirocine (Bactroban®)** onguent nasal 3x/j dans chaque narine pendant 5 à 7 jours
2. **Chlorhexidine 4%** savon (Lifoscrub®, Hibiscrub®) 1x/j pendant 5 à 7 jours
3. **Chlorhexidine 0,1%** spray buccal (Collunovar®) 3-4x/j pendant 5 à 7 jours

En absence de contre-indication et sur ordre médical, désinfecter les plaies avec un désinfectant povidone iodée (alternative désinfectant à base de chlorhexidine ou octénidine)

Traitement topique alternatif

1. Acide fucidique crème dans nez ou Bacitracine pommade nasale ou crème 3x/j pdt 5-7j
2. Savon désinfectant à base d'undecylamidopropyltrimonium methosulfate (Stellisept scrub®) ou savon désinfectant povidone ou savon désinfectant octenidine 1x/j pdt 5-7j
3. Gargarisme de désinfectant povidone iodée ou chlorhexidine 0.1%-0.2% ou octenidine au min 2x/ jour

MODALITÉS D'APPLICATION DU TRAITEMENT TOPIQUE

application de la pommade nasale

1. Utiliser un coton tige type Q tips
2. Mettre une pointe de pommade (une noisette) sur le coton tige
3. Insérer le coton tige dans la narine afin de déposer la substance (s'assurer que la pommade ne reste pas au bord de la narine)
4. Masser la narine pour répartir la pommade
5. Idem dans l'autre narine

application du savon

Laver soigneusement la peau (tête, cheveux* et l'ensemble du corps)

1. Laver la tête(5 ml de solution) et les cheveux* (5 ml de solution) (ne pas utiliser de gant de toilette
2. Laver tout le corps avec 10 ml de solution en faisant mousser (insister au niveau des aisselles, des régions des organes génitaux et du pli inter-fessier)
3. Laisser agir 3 min
4. Rincer abondamment

Protocole de décolonisation du staphylocoque doré

pendant 5 JOURS

1x par JOUR Peau/douche

:: Mouiller corps et cheveux
5-10 ml TÊTE :: Appliquer le savon désinfectant
10-15 ml CORPS (shampoing 1er et dernier jour du traitement)
:: Faire mousser, insister au niveau des plis
2 minutes :: Laisser agir
2 minutes :: Rincer abondamment

tous les jours :: Sécher et mettre des sous-vêtements propres
le 1er jour :: Mettre des vêtements propres

tous les jours :: Laver le matériel de coiffage avec eau evon
le 1er jour :: Changer la literie

3x par JOUR Nez

:: Déposer la pommade Bactroban®
Quantité: un "petit pois" sur un coton-tige
à 2 cm :: Appliquer la pommade dans la fosse nasale
:: Masser la narine
:: Jeter le coton-tige
:: Renouveler l'application dans l'autre narine

3x par JOUR Gorge/bouche

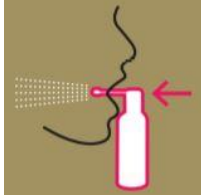

:: Brosser les dents ou prothèses dentaires
2 pulvérisations :: Introduire l'applicateur du spray Collunovar® dans la bouche et pulvériser au fond de la gorge
1x par JOUR :: Tremper 30 minutes les prothèses dentaires dans une solution désinfectante

1x par JOUR Plaies

:: Désinfecter avec un antiseptique à base d'iode
:: Appliquer la pommade antiseptique sur les plaies

Vignette 2

Homme de 37 ans, peintre automobile

Lésions aisselles et pubis/périné depuis 10 ans

Traitement antérieurs: Roaccutan®, diminution mais pas de disparition

Douloureux avec suintement permanent

Vignette 2

Vignette 2

Diagnostics différentiels?

- infectieux: tuberculose, syphilis, HIV, furonculose, abcès avec toxine, bartonellose

- inflammatoire: maladie de Verneuil, sarcoïdose

- tumoral: lymphome B, métastases cutanées

Vignette 2

Traitements?

Vignette 2

après 4 mois de Néotigason®

Vignette 2

sous Humira® depuis 10 mois

Hidradénite suppurée

Maladie inflammatoire chronique de l’épithelium folliculaire

Présentation clinique: nodules inflammatoires, abcès, comédons, fistules, cicatrices déprimées avec cordons

Localisations: aisselles, plis inguinaux et périné, pli interfessier et plis inframammaires, bilatéraux

Prévalence entre 1 et 4%

Ratio femmes homme 4:1

Débute après la puberté, avant 40 ans, pic entre 20 et 30 ans

Délai diagnostic jusqu’à 12 ans

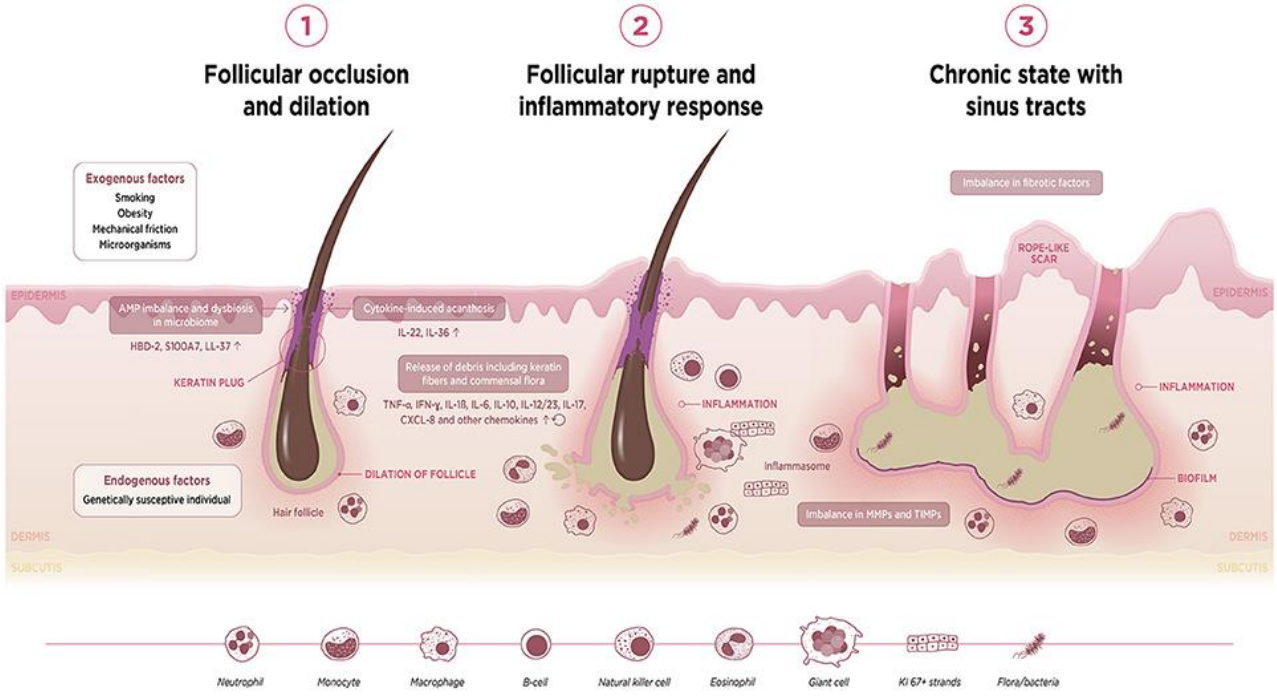

SYSTEMATIC REVIEW ARTICLE

Front. Immunol., 14 December 2018 | https://doi.org/10.3389/fimmu.2018.02965

Hidradenitis Suppurativa: A Systematic Review Integrating Inflammatory Pathways Into a Cohesive Pathogenic Model

Allard R. J. V. Vossen, Hessel H. van der Zee and Errol P. Prens*
Department of Dermatology, Erasmus University Medical Center, Rotterdam, Netherlands

Hidradénite suppurée

Causes?

Multifactorielles: génétique (AF pos dans 40% cas, description de cas de transmission autosomique dominante)

hormonale (apparition après la puberté, avant la ménopause et médicaments contenant des androgènes aggravent ou déclenchent la maladie, médicaments antiandrogéniques améliorent l'hidradénite)

obésité plus fréquemment observée dans la maladie

tabac incidence de la maladie plus élevée chez les fumeurs

Maladie folliculaire due à un stress mécanique répétitif chez des individus génétiquement prédisposés

Hidradénite suppurée

Morbidité liée à la douleur des abcès, suintement permanent malodorant, cicatrisation en «ponts et cordes» avec brides parfois mutilantes et empêchant la liberté de mouvements des membres

Hidradénite suppurée

Comorbidités associées:

Obésité, syndrome métabolique, maladie inflammatoires du tube digestif (MICI), spondylarthropathie

Hidradénite suppurée

<u>Diagnostic clinique!</u>

Classification en 3 stades de Hurley:

I: un ou plusieurs abcès sans cicatrices ni fistules

II: abcès récurrents avec cicatrices et fistules

III: fistules multiples, avec abcès interconnectés sur toute la région concernée (aisselles/périné/pubis)

Hidradénite suppurée

Hidradénite suppurée

février 2018

Hidradénite suppurée

avril 2019

Hidradénite suppurée
août 2019

Hidradénite suppurée

août 2020

Hidradénite suppurée

Traitements:

Stade I: clindamycine topique, tetracycline orale (100mg 2x/j 4 mois), rifampicine 600mg/j associé à clindamycine 300 mg 2x/j 10 semaines

en seconde intention, traitement hormonal (antiandrogénique acétate de cyprotérone 100mg/j contraception avec norgestrel 6 mois, finastéride 5mg/j injection corticoïde intralésionel, Kenacort®), incision et drainage

Stade II: idem et adresser à dermatologue, excisions chirurgicales

Stade III: dermatologue avec rétinoïdes oraux (acitrétine (Neotigason®) 9-12 mois pour effet antiprolifératif et immunomodulateur mais CI femmes en âge de procréer , traitements immunosuppresseurs, biologiques (anti-TNF (adalimumab et infliximab, anti-IL17 et…)

Hidradénite suppurée

Traitement:

Tous les stades:

Explications, éviter traumatismes/frictions, perte de poids et arrêt de tabac

Antiseptique pour laver les régions concernées: Hibiscrub®, benzoyl peroxide (Lubexyl®), Septivon®

excisions chirurgicales, dans les stades avancés elles doivent être profondes car le taux de récidive est important, si possible lorsque la maladie est «calme»

Épilation permanente (laser)

2017 Feb;63(2):114-120. Canadian Family Physician • Le Médecin de famille canadien
What is hidradenitis suppurativa?
Erika Yue Lee [1], Raed Alhusayen [2], Perla Lansang [3], Neil Shear [4], Jensen Yeung [5]

Sites des infections cutanées

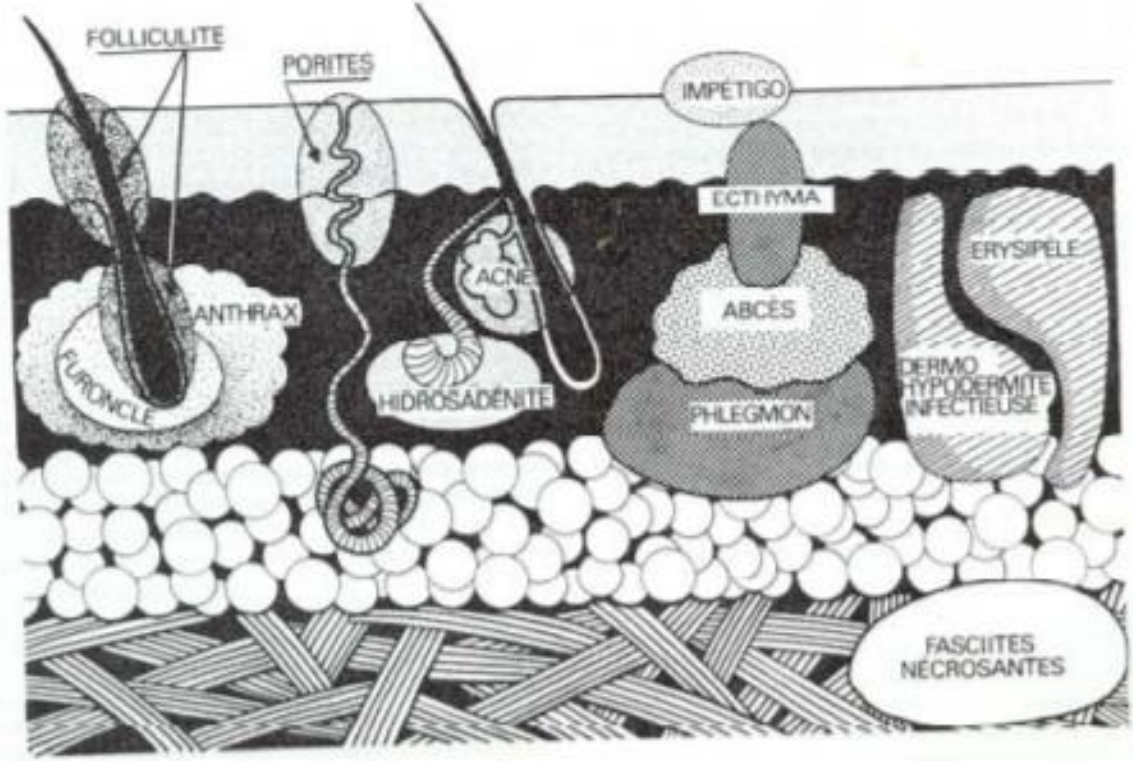

Vignette 3

Homme de 54 ans

Diagnostic de lupus érythémateux chronique du visage 10 ans auparavant, 1 épisode d’urticaire il y a 3 ans puis suivi pour dermite séborrhéique du visage et pectorale

Sertraline® depuis 8 mois

Éruption du torse depuis 2 semaines avec sensation de picotement

Eminence

Vignette 3

Diagnostic différentiel

Psoriasis en gouttes (Signes de la rosée sanglante et de la tache de bougie)

Lupus érythémateux chronique?

Lichen plan?

Syphilis secondaire?

Primoinfection HIV?

Vignette 3

Examens complémentaires:

Frottis de gorge pour bactériologie (streptocoque): négatif

Dépistage HIV et syphilis refusé car pas de risque selon patient

Traitement:

Dermovate® crème

Vignette 3

Après 1 mois:

Vignette 3

Nouveau diagnostic?

Vignette 3

Lichen plan

Prise en charge:

Biopsie

Exclure hépatite C

Traitement: Kenacort® A 40 i.m. 3 x espacé d’un mois

Lichen plan

Maladie autoimmune mucocutanée chronique d’étiologie indéterminée, forme cutanée guérit en une année

Prévalence: forme cutanée: 0,3% et forme orale: 1,5% hommes, respectivement 0,1% et 2,3 % chez les femmes

Âge moyen lors du diagnostic: 50-60 ans forme orale et 40-45 ans forme cutanée

Peau et muqueuse buccale le plus fréquemment touché

Lésion primaire: papule violine polygonale avec stries blanches

Lichen plan

Prurit intense

Hyperpigmentation postinflammatoire de longue durée, en particulier pour phototypes foncés

Sur les muqueuses: stries blanches réticulées souvent face interne de la muqueuse jugale et plaques érythémateuses

Lichen plan

Diagnostic clinique

Examiner l’ensemble du tégument y compris les muqueuses buccales, génitales et anales ainsi que les ongles et le cuir chevelu

Si odynophagie ou dysphagie, réaliser une endoscopie et examen ORL

Lichen plan

Biopsie si doute diagnostic

Pour exclure une dysplasie ou un carcinome épidermoïde sur des lésions persistantes

Lichen plan

Formes érosives sont douloureuses

Complications des formes érosives: fibrose, cicatrice, sténose, synéchies avec obstruction (œsophage, canal lacrymal)

Lichen oral présente une incidence de 1% de carcinome épidermoïde

Lichen plan

Patient avec lichen ont 5 x plus de probabilité d’avoir une hépatite C et le lichen plan se développe entre 2,5 et 4.5 fois plus probablement chez des patients avec hépatite C

→

dépistage hépatite C si diagnostic de lichen plan

Lichen plan

Traitement:

Formes cutanées:

corticoïdes topiques de classe IV (propionate de clobetasol: Dermovate®), si inefficace corticoïdes systémiques (prednisone 0,5 à 1 mg/kg/j 4-6 semaines, triamcinolone i.m. (Kenacort®)

Rétinoïdes systémiques (acitrétine 30 mg/j 8 semaines: Néotigason® mais CI femmes en âge de procréer

Photothérapie: PUVA ou Tl-01 (UVB) 2-3x/semaine 12 séances, peut être associé à l'acitrétine

N Engl J Med 366;8 723-32 Feb 2012 Lichen Planus L Le Cleach, O. Chosidow

Lichen

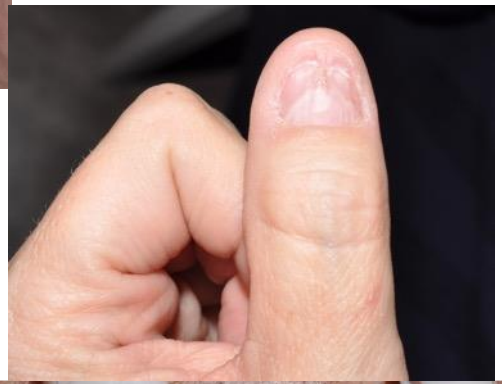

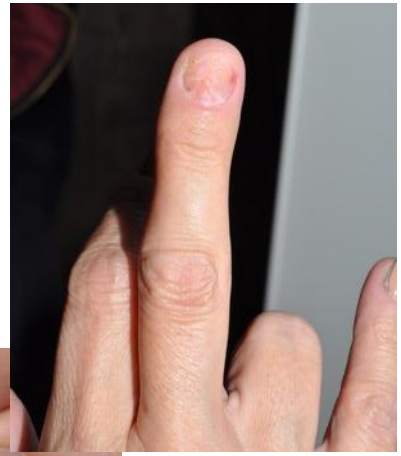

Vignette 4

Homme de 68 ans, lésions depuis 10 ans

AP: rhinite allergique, arthrose de la hanche droite, pas de médicaments

JOHN ADAMS
collection

Diagnostic?

Psoriasis

Maladie autoinflammatoire à composante génétique touche la peau ET les articulations

Prévalence: 2% Amérique du Nord et Europe

Différentes formes cliniques:

En plaques (90%), en gouttes, inversé, pustuleux, érythrodermique

Psoriasis

Le psoriasis en plaques est caractérisé par des plaques érythématosquameuses bien délimitées sur les faces d’extension (coudes, genoux, prétibial et avant-bras), périombilical, scalp, sacrum

L’atteinte unguéale qui touche 50% des patients avec un psoriasis en plaques est présente chez 90 % des patients présentant une arthrite psoriasique

Psoriasis

Facteurs déclenchants:

Traumatismes (friction, piercing, tatouages, coups de soleil, irritants locaux, phénomène de Koebner)

Médicaments: bétabloqueurs, lithium, antimalariques et AINS

Infections: angines à streptocoques (forme en gouttes)

Psoriasis

30% des patients vont développer une arthrite psoriasique périphérique ou axiale

Dans les formes sévères de psoriasis chercher

-les facteurs de risques cardiovasculaires: diabète, HTA, dyslipidémie

-alcoolisme

-les atteintes psychiatriques (dépression)

-obésité

Psoriasis

Traitements topiques:

Stéroïdes topiques, combinés ou non aux dérivés de la vitamine D (Daivobet®, Enstilar®, Xamiol®, même formulation mais galénique différente), associé avec les kératolytiques topiques: Diprosalic® (cuir chevelu/oreilles par ex.) ou avec des rétinoïdes: Sebo-Psor®(cuir chevelu)

Inhibiteurs de la calcineurine (Elidel®, Protopic®), pour les plis et le visage

Psoriasis

Photothérapie: UVB (TL-01), PUVA (Méladinine® et UVA)

Méthotrexate

Ciclosporine

Acide fumarique (Skilarence®)

Psoriasis

Pour les psoriasis modérés à sévères n'ayant pas répondu à un traitement systémique ou avec des effets secondaires au traitement systémique

Apremilast (Otezla®)

Anti-TNF: infliximab (Remicade®), etanercept (Enbrel®), adalimumab (Humira®)

Anti-IL12/23: ustekinumab (Stelara®)

Anti –Il 23: risankizumab (Skyrizi®), tildrakizumab (Ilumetri®), guselkumab (Tremfya®)

Anti-Il 17: ixekizumab (Taltz®), secukinumab (Consentyx®)

Lancet 2015; 386:983-94 W.-H. Boehncke, M,P. Schön Psoriasis

Psoriasis

Traitements futurs:

Jak et Tik inhibiteurs

Quizz